Caso Clínico
Clinical Case

RECTORRAGIAS COMO FORMA DE APRESENTAÇÃO DE AMEBÍASE

C. QUINTELA[1]
J. SAIOTE[2]
M. J. BETTENCOURT[3]
A. DAVID MARQUES[4]

(1) Interna do Internato Complementar de Gastrenterologia, CHLC- HSAC, Lisboa
(2) Interna do Internato Complementar de Gastrenterologia, CHLC- HSAC, Lisboa
(3) Assistente Graduada de Gastrenterologia, CHLC- HSAC, Lisboa
(4) Director do Serviço de Gastrenterologia, CHLC- HSAC, Lisboa

Resumo

A amebíase é uma doença infecciosa com diferentes formas de apresentação. Trata-se de um doente de 32 anos, sexo masculino, raça caucasiana, natural e residente em Lisboa, admitido na consulta de Proctologia por rectorragias. O exame objectivo e a avaliação laboratorial não mostraram alterações. Na sigmoidoscopia observaram-se úlceras entre 3 e 5 mm na mucosa rectal e da sigmoideia com friabilidade. A histologia revelou: manutenção da arquitectura, sem depleção das células caliciformes, infiltrado inflamatório intenso, misto com muitos polimorfonucleares neutrófilos e agregados linfóides da lâmina própria, criptite e úlcera com exsudado necroinflamatório, identificando-se *Entamoeba histolytica*. Medicado com metronidazol com resolução clínica, endoscópica e histológica.
Rev Port Coloproct. 2010; 7(3): 136-139

Abstract

Amebiasis is an infectious illness with different forms of presentation. We present a 32-year-old caucasian man, living in Portugal admitted to Proctology for rectal bleeding. The physical exam and the laboratorial evaluation didn't show any changes. The sigmoidoscopy showed ulcers of 3-5 mm in the rectum and sigmoid colon. Histology revelled: maintenance of the architecture, without depletion of the caliciform cells; intense inflammatory infiltrated, with many polymorphonuclear neutrophils and some lymphocytes, criptitis and ulcer with necrosis and the presence of Entamoeba histolytica. He was treated with metronidazol with clinical, endoscopic and histolologic improvement.
Rev Port Coloproct. 2010; 7(3): 136-139

Introdução

A amebíase é uma doença infecciosa causada pela *Entamoeba histolytica* com uma incidência elevada nos países subdesenvolvidos, sendo mais frequente no sexo masculino. Pode surgir em países desenvolvidos nos imigrantes ou viajantes de países tropicais [1,2]. Tem diferentes formas clínicas de apresentação, variando de portador assintomático até colite fulminante. As rectorragias como forma de apresentação desta doença são uma manifestação atípica sendo o exame histopatológico crucial para o diagnóstico. A colonoscopia pode mostrar úlceras com distribuição segmentar. O diagnóstico baseia-se na detecção de ovos e parasitas de *E. histolytica* nas fezes (que não diferencia esta da *E. dispar*), na serologia, na detecção de antigénios nas fezes ou na detecção de *E. histolytica* por método histológico no tecido ou por PCR (*polimerase chain reaction*) [1,2,3].

Correspondência:
Cátia Quintela
Serviço de Gastrenterologia HSAC
Alameda Santo António dos Capuchos
1150 Lisboa
Tlm. : 918906762
e-mail: catia.quintela63@gmail.com

Caso Clínico

Apresenta-se o caso clínico de um doente de 32 anos, sexo masculino, raça caucasiana, natural e residente em Portugal - Lisboa, informático que foi observado na consulta de Proctologia por rectorragias.

O doente referia episódios de rectorragias isoladas com 1 a 2 dias de duração, em escassa quantidade, sem repercussão hemodinâmica, sem outras queixas proctológicas associadas e sem alteração do padrão defecatório, com 2 anos de evolução. Observado pelo Médico de Família e medicado com antihemorroidários sem melhoria. Posteriormente enviado à Consulta de Cirurgia que lhe diagnosticou hemorróidas internas de grau II, tendo mantido tratamento médico, sem melhoria. Nos últimos 2 meses antes da Consulta apresentava rectorragias, sem tenesmo, falsas vontades nem dor. Negava alterações do trânsito intestinal ou da consistência das fezes. Negava alterações cutâneas, intolerâncias alimentares, alterações articulares. Foi observado na Consulta de Proctologia na qual foi efectuado exame proctológico tendo a sigmoidoscopia mostrado dos 15 aos 30 cm da margem do ânus mucosa ulcerada, com úlceras de 10 mm (Figuras 1 e 2), com exsudados e friabilidade que se biopsaram. A colonoscopia total não mostrou outras lesões para além das descritas na sigmoidoscopia.

Dos antecedentes pessoais destaca-se ter vivido em Angola durante 9 anos e regressado há 2 anos. Negava qualquer patologia, alergias, medicação habitual incluindo AINEs ou anticoagulantes.

Ao exame encontrava-se: corado, hidratado, apirético, peso 85Kg, estatura 1.70 m; sem alterações cutâneas nomeadamente sinais de discrasia hemorrágica. Observação cardiorespiratória, abdominal e neurológica normais.

Figura 1 - Sigmoidoscopia: mucosa ulcerada.

Figura 2 - Sigmoidoscopia: mucosa ulcerada.

Laboratorialmente não se verificaram alterações. O VDRL foi negativo; as serologias para *Campylobacter jejunii*, *Yersinia enterocolica*, *HIV1 e 2*, *HSV*, *VEB*, *CMV*, *Salmonella* e *Shigela* foram negativas. As coproculturas e pesquisa de ovos, quistos e parasitas nas fezes foram negativas. A serologia para *Entamoeba histolytica* foi positiva. Realizou ecografia abdominal que não revelou lesões ocupando espaço no fígado.

A histologia mostrou: manutenção da arquitectura, sem depleção das células caliciformes; infiltrado inflamatório intenso, misto com muitos polimorfonucleares neutrófilos (PMN) e agregados linfóides da lâmina própria (Figura 3) ; criptite e úlcera com exsudado necroinflamatório, identificando-se *Entamoeba histolytica* (Figura 4). O doente iniciou terapêutica com metronidazol 750 mg 12/12h durante 14 dias com melhoria clínica (sem rectorragias) e endoscópica (sem lesões).

Discussão

A *Entamoeba* compreende 6 espécies que colonizam o lúmen intestinal. *A E. histolytica* subdivide-se em duas espécies morfologicamente idênticas a *E. histolytica* propriamente dita e a *E. dispar*, sendo que a segunda não é patogénica [1]. Surge em países tropicais com maior frequência e nos países desenvolvidos surge nos viajantes e imigrantes dos trópicos [1,2].

Clinicamente a amebíase pode ser assintomática, cursar com colite amebiana (mais frequentemente manifesta-se com diarreia) ou abcesso hepático. Existem complicações gastrointestinais tais como a colite fulminante, megacólon tóxico e doença perianal; e extraintestinais com ruptura de abcesso hepático e consequente doença pleuropulmonar, ruptura intraperitoneal e pericárdica. Mais raramente amebíase cerebral, genito-urinária, cutânea ou ameboma [1,2].

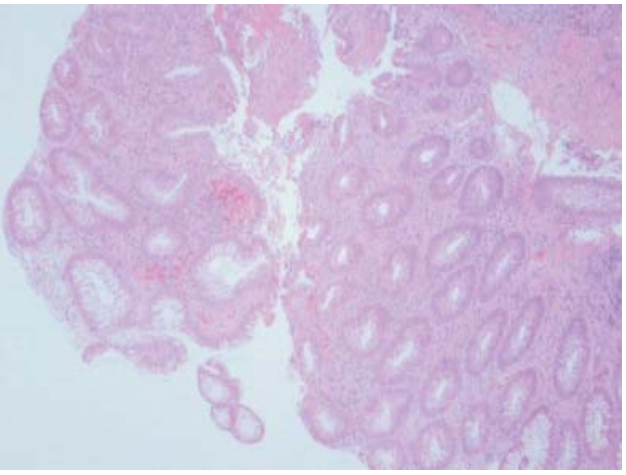

Figura 3 - Infiltrado inflamatório com muitos PMN e agregados linfóides da lâmina própria, criptite e úlcera com exsudado necroinflamatório (H&E 40x)

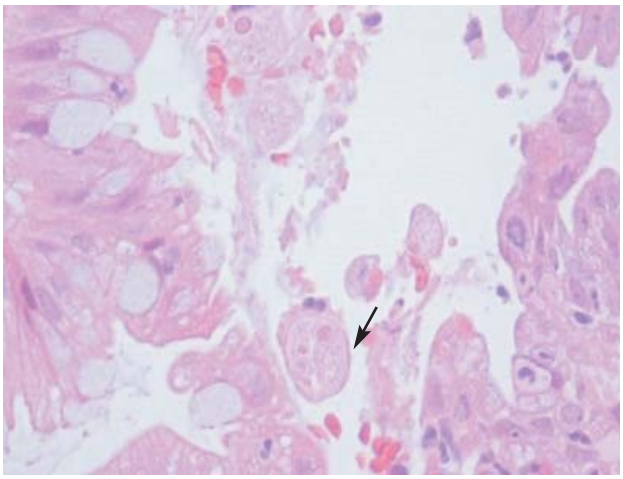

Figura 4 - Exsudado necroinflamatório onde se identifica Entamoeba histolytica (H&E 100 x).

As técnicas diagnósticas utilizadas baseiam-se na: detecção da *Entamoeba* por pesquisa de ovos ou parasitas nas fezes do doente (*E. histolytica e dispar*), colonoscopia ou sigmoidoscopia com biópsias e cultura; detecção antigénica com utilização de anticorpos monoclonais dirigidos a proteínas da *Entamoeba* (uns detectam *histolytica* e *dispar*, não estabelecendo diferença mas existem alguns específicos para a *E. histolytica*); serologia com detecção de anticorpos para a *E. histolytica* e técnicas de biologia molecular com PCR (*polymerase chain reaction*) que amplificam genes de DNA extraído das fezes [1,2,3].

A amebíase no cólon causa lesões ulcerativas primariamente no cego, cólon sigmóide e recto. As lesões são úlceras nodulares com cerca de 1-5 mm, redondas, elevadas com centros necróticos (deprimidos ou hemorrágicos com fundo preenchido por material mucóide) ou serpiginosas, com 10-50 mm, de distribuição segmentar e fundo fibrinoso. Por vezes úlceras de diferentes aspectos existem no mesmo doente. A histopatologia das lesões depende da fase da doença. Numa fase inicial pode existir hiperplasia glandular com espessamento da mucosa e edema, infiltrado de PMN em torno dos capilares, agregados linfóides e escassas amibas. Na fase seguinte existe uma diminuição da mucina, células epiteliais glandulares que diminuem em altura (de colunares para cuboidais), infiltrado de PMN, plasmócitos, eosinófilos, macrófagos e linfócitos e amibas em grande quantidade. Na fase final surgem úlceras profundas e microhemorragias [3,4,5]. A terapêutica da amebíase invasiva é o metronidazol [1,2].

As rectorragias crónicas num doente com exame perianal, toque rectal e anuscopia sem lesões levam-nos a excluir patologia ano-rectal, tais como fissura anal, doença hemorroidária ou fístula peri-anal. Os exames endoscópicos não mostraram divertículos, angiectasias ou neoplasia.

O aspecto endoscópico das lesões revelou mucosa ulcerada que pode leva-nos a colocar hipótese de úlceras por AINEs ou traumatismo rectal causado por fezes de maior consistência, negados pelo doente tendo, por isso, sido excluídas estas hipóteses. Ao tratar-se de um doente jovem, sem diabetes ou dislipidémia refutámos a hipótese de isquémia.

A doença inflamatória intestinal como a colite ulcerosa ou a doença de Crohn poderiam apresentar-se desta forma e com o aspecto endoscópico descrito, no entanto a histologia excluiu essas patologias [3,6].

A tuberculose intestinal como causa de rectorragias, dada a prevalência de tuberculose pulmonar no nosso País, é uma hipótese a considerar, podendo apresentar-se com o quadro clínico semelhante. Contudo, as úlceras são mais comuns no cólon direito, com nódulos nos bordos e, por vezes, com estenoses [6]. Além disso, a histologia não favoreceu esta hipótese.

Os vírus, nomeadamente CMV, HSV e HIV como causa deste quadro foram excluídos pela histologia e pelas serologias.

A infecção do cólon por *Entamoeba histolytica* infrequente nos países europeus, apresenta-se tipicamente de forma aguda com diarreia aquosa, com sangue ou cronicamente como uma doença inflamatória intestinal. Raramente se apresenta com rectorragias na ausência de diarreia ou atingimento do estado geral [4,7,8] tendo sido descritos na década de 80 três casos na literatura [7,8]. O aspecto endoscópico comum à colite ulcerosa e doença de Crohn e a ausência de quistos e parasitas nas fezes tornam o diagnóstico difícil e altamente improvável. A epidemiologia, o exame endoscópico e a serologia levaram-nos a colocar a amebíase como hipótese que foi confirmada com a histologia.

Assim e em conclusão destacamos a raridade desta forma de apresentação clínica, endoscópica e laboratorial.

Bibliografia

1. Hal S, Stark D, Fotedar R, Marriott D, Ellis J, Harkness J. Amoebiasis: current status in Australia. Med J Aust. 2007;186:412-16.
2. Haque R, Huston C, Hughes M, Houpt E, Petri W. Amebiasis. N Engl J Med. 2003;348:1565-73.
3. Cantellano M, Palomo A. Pathogenesis of intestinal amebiasis: from molecules to disease. Clin Microbiol Rev. 2000;13:318-31.
4. Yoon J, Ryu J, Lee J, Yoon S, Jung H, Song I, et al. Atypical clinical manifestations of amebic colitis. J Kor Med Sci. 1991;6:260-6.
5. Vila J, Garcia J, Cazador A, Calpe R, Oria M, Barreras A. Hemorragia digestiva baja por colitis amebiana. Rev Esp Enf Digest. 1996;88:223-5.
6. Nagar AB. Isolated colonic ulcers: Diagnosis and management. Curr Gastroenterol Rep. 2007;9:422-8.
7. Ooi B, Choen F. Endoscopic view of rectal amebiasis mimicking a carcinoma. Tech Coloproctol. 2003;7:51-3.
8. Rozen P, Baratz M, Rattan J. Rectal bleeding due to amebic colitis diagnosed by multiple endoscopic biopsies: report of two cases. Dis Colon Rectum. 1981;24:127-9.